DYDAKTYKA MEDYCZNA

Scenariusz zajęć z zakresu podstaw pielęgniarstwa

Temat: Technika wykonywania iniekcji domięśniowej (i.m.)

Problematyka / obszar tematyczny	**Zakres: procedury pielęgniarskie; farmakoterapia; anatomia opisowa; bezpieczeństwo pacjenta i personelu.**
Prowadzący:	Małgorzata Potentas
Odbiorcy:	Studenci I roku kierunku Pielęgniarstwo; liczba uczestników: 14 osób
Czas trwania zajęć:	90 minut
Miejsce realizacji:	Pracownia umiejętności pielęgniarskich (sala symulacji medycznej)
Metody dydaktyczne:	Podająca (wykład informacyjny), pokazowa (demonstracja), praktyczna (ćwiczenia na trenażerach).

Scenariusz zajęć

Cel ogólny zajęć:	**Opanowanie przez studenta umiejętności samodzielnego i bezpiecznego wykonania iniekcji domięśniowej zgodnie z obowiązującymi standardami.**
Cele szczegółowe (Wiedza):	1. Wyjaśnia zasady aseptyki i antyseptyki przy iniekcjach 2. Wskazuje i nazywa punkty anatomiczne dla iniekcji w mięsień pośladkowy średni, wielki, obszerny boczny oraz naramienny 3. Wymienia możliwe powikłania po iniekcji domięśniowej
Cele szczegółowe (Umiejętności):	1. Dobiera odpowiedni sprzęt (rozmiar igły, strzykawki) do masy ciała pacjenta i rodzaju leku 2. Wykonuje iniekcję na trenażerze, zachowując standardy bezpieczeństwa

OPIS PRZEBIEGU ZAJĘĆ

Część wstępna (15 minut)

1. **Sprawy organizacyjne:** Przywitanie, przedstawienie się i sprawdzenie obecności.
2. **Uzasadnienie celu:**

   a) fizjologiczne i farmakologiczne

   - szybkość wchłaniania
   - ominięcie układu pokarmowego
   - objętość i rodzaj leku

   b) praktyczne

   - profilaktyka chorób zakaźnych
   - leczenie przeciwbólowe i przeciwzapalne
   - psychiatria i terapie hormonalne

   c) dotyczące bezpieczeństwa

   - wybór miejsca wkłucia
   - zasady aseptyki
   - dobór sprzętu

   d) edukacyjne

   - aspekt psychologiczny i edukacyjny:
   - zmniejszenie lęku
   - promocja zdrowia
3. **Sprawdzenie wiedzy wyjściowej:** krótki quiz z anatomii dotyczący unaczynienia i unerwienia okolic pośladka.

Część właściwa (60 minut)

1. **Pokaz i instruktaż (15 min):** prowadzący prezentuje wyznaczanie miejsca wkłucia wykorzystując plansze anatomiczne mięśnia pośladka (załącznik nr 1).

   Wprowadzenie do topografii:

   - prowadzący omawia punkty orientacyjne na ciele pacjenta: kolce biodrowe, krętarz większy kości udowej oraz grzebień kości biodrowej.
   - uzasadnienie wyboru konkretnych mięśni (pośladkowy wielki vs. pośladkowy średni) w zależności od stanu pacjenta.
   - wyjaśnienie, dlaczego kąt wkłucia musi wynosić 90 stopni.

Demonstracja metody kwadrantów (załącznik nr 2):

- prezentacja na planszy podziału pośladka na cztery części za pomocą linii pionowej i poziomej.
- wskazanie górnego zewnętrznego kwadrantu jako jedynej bezpiecznej strefy, minimalizującej ryzyko uszkodzenia nerwu kulszowego.

Demonstracja metody von Hochstettera (załącznik nr 3):

- pokazanie na trenażerze lub modelu ułożenia dłoni: oparcie opuszki palca wskazującego na kolcu biodrowym przednim górnym, a palca środkowego na grzebieniu biodrowym.
- wyznaczenie „trójkąta iniekcyjnego" pomiędzy tymi palcami jako najbezpieczniejszego miejsca podania leku (mięsień pośladkowy średni).

Omówienie techniki aseptycznej:

- instruktaż dezynfekcji skóry: ruchy odśrodkowe (od miejsca wkłucia na zewnątrz) lub z góry na dół.
- przypomnienie o czasie schnięcia środka antyseptycznego przed wykonaniem wkłucia.

Podsumowanie i pytania:

- krótki instruktaż dotyczący kąta wkłucia oraz zasady „pewnej ręki" przy wprowadzaniu igły.
- odpowiedzi na pytania studentów przed przejściem do części praktycznej.

2. Prezentacja sprzętu: omówienie rodzajów igieł i strzykawek (załącznik nr 4).

- **strzykawki:** dobór objętości (2 ml, 5 ml, 10 ml) do dawki leku oraz sprawdzenie jałowości opakowania.
- **igła do nabierania (18G – różowa):** wykorzystywana wyłącznie do przygotowania leku, zapobiega tępieniu igły właściwej.
- **igła do iniekcji:** dobór rozmiaru do pacjenta – standardowo 21G (zielona) lub 22G (czarna) dla dorosłych.
- **bezpieczeństwo:** zasada bezzwłocznej utylizacji igły do pojemnika na odpady medyczne bez nakładania nasadki (ochrona przed zakłuciem).

3. Ćwiczenia praktyczne: studenci w parach wyznaczają punkty anatomiczne na sobie (bez kłucia), a następnie wykonują procedurę na trenażerach pośladka i ramienia pod nadzorem instruktora.

- **podział na grupy:** studenci dzielą się na pary, aby wspólnie trenować lokalizację punktów anatomicznych.
- **trening palpacyjny:** uczestnicy wyznaczają na sobie nawzajem (przez ubranie, bez użycia igieł) miejsca wkłucia metodą kwadrantów oraz metodą von Hochstettera.

- **przygotowanie stanowiska:** każda para przygotowuje zestaw: strzykawkę, odpowiednią igłę (np. 21G), gaziki, rękawiczki jednorazowe oraz środek antyseptyczny.
- **demonstracja na trenażerze:** pod nadzorem instruktora każdy student wykonuje pełną procedurę na modelu pośladka lub ramienia: odkażenie, wkłucie pod kątem 90 stopni, aspirację oraz podanie leku.
- **doskonalenie techniki:** instruktor koryguje chwyt strzykawki oraz stabilizację igły podczas iniekcji, dbając o poprawność zabiegu.
- **utylizacja i porządek:** bezpieczne usunięcie igły do pojemnika na odpady medyczne i dezynfekcja trenażera po zakończeniu ćwiczenia.

Część końcowa (15 minut)

1. **Test wiedzy:** sprawdzający quiz końcowy (załącznik nr 5)
2. **Podsumowanie:** omówienie najczęściej popełnianych błędów zaobserwowanych podczas ćwiczeń i testu oraz pytania końcowe.
3. **Zadanie domowe:** zapoznanie się z procedurą utylizacji odpadów medycznych (igieł i strzykawek) po zabiegu.

Wykorzystane źródła

1. Jaciubek M. (red.), Podstawowe Procedury Pielęgniarskie, EDRA, 2021 r.
2. Narkiewicz O., Moryś J., Anatomia człowieka, PZWL, 2012 r.
3. Ślusarska B., Podstawy Pielęgniarstwa, PZWL, 2017 r..
4. Wytyczne Polskiego Towarzystwa Pielęgniarskiego (PTP).
5. https://podwojne-napiecie.pl/doping/jak-robic-iniekcje-domiesniowe-i-podskorne, [dostęp 17.12.2026 r.]

Wykaz załączników

Załącznik nr 1: mapa anatomiczna mięśni pośladka z zaznaczonym przebiegiem nerwu kulszowego.

Załącznik nr 2: schemat wyznaczania miejsca wkłucia metodą kwadrantów.

Załącznik nr 3: grafika prezentująca metodę von Hochstettera (trójkąt wyznaczany przez palce dłoni).

Załącznik nr 4: tabela rozmiaru igieł.

Załącznik nr 5: formularz testu końcowego wraz z kluczem odpowiedzi.

Załącznik nr 1

Mapa anatomiczna mięśni pośladka z zaznaczonym przebiegiem nerwu kulszowego.

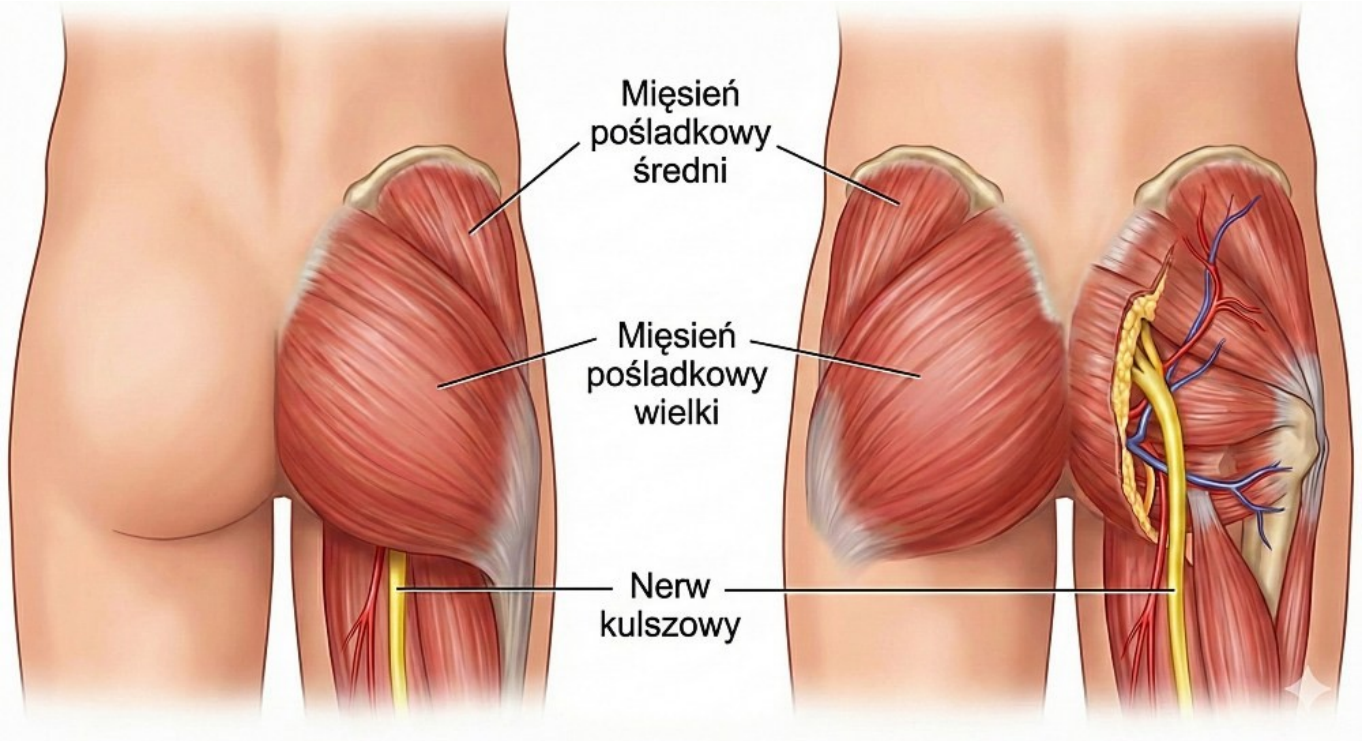

Załącznik nr 2

Schemat wyznaczania miejsca wkłucia metodą kwadrantów (podział pośladka na 4 części).

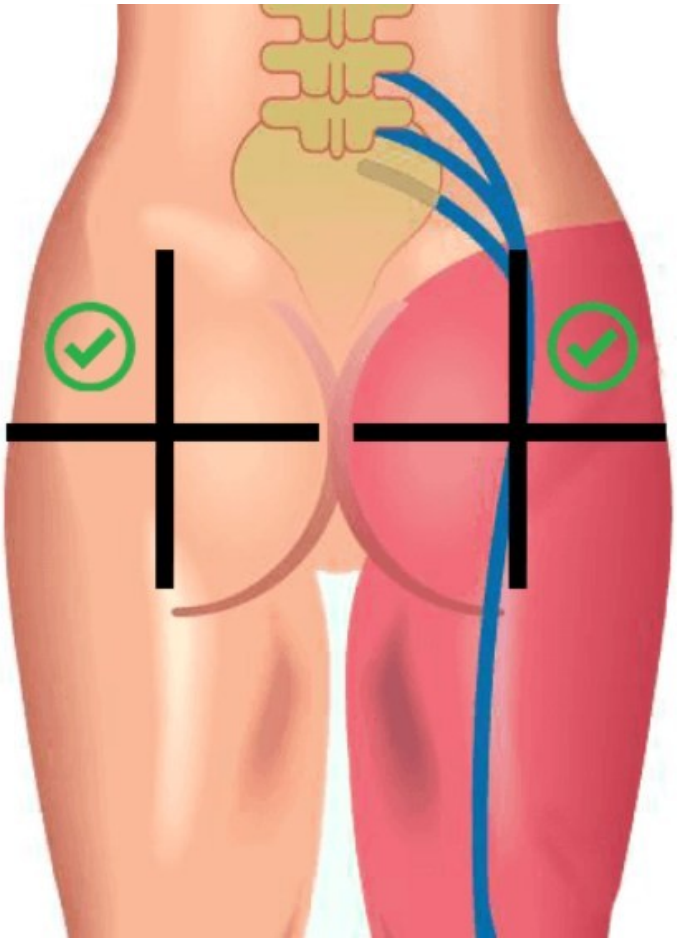

Załącznik nr 3

Grafika prezentująca metodę von Hochstettera (trójkąt wyznaczany przez palce dłoni).

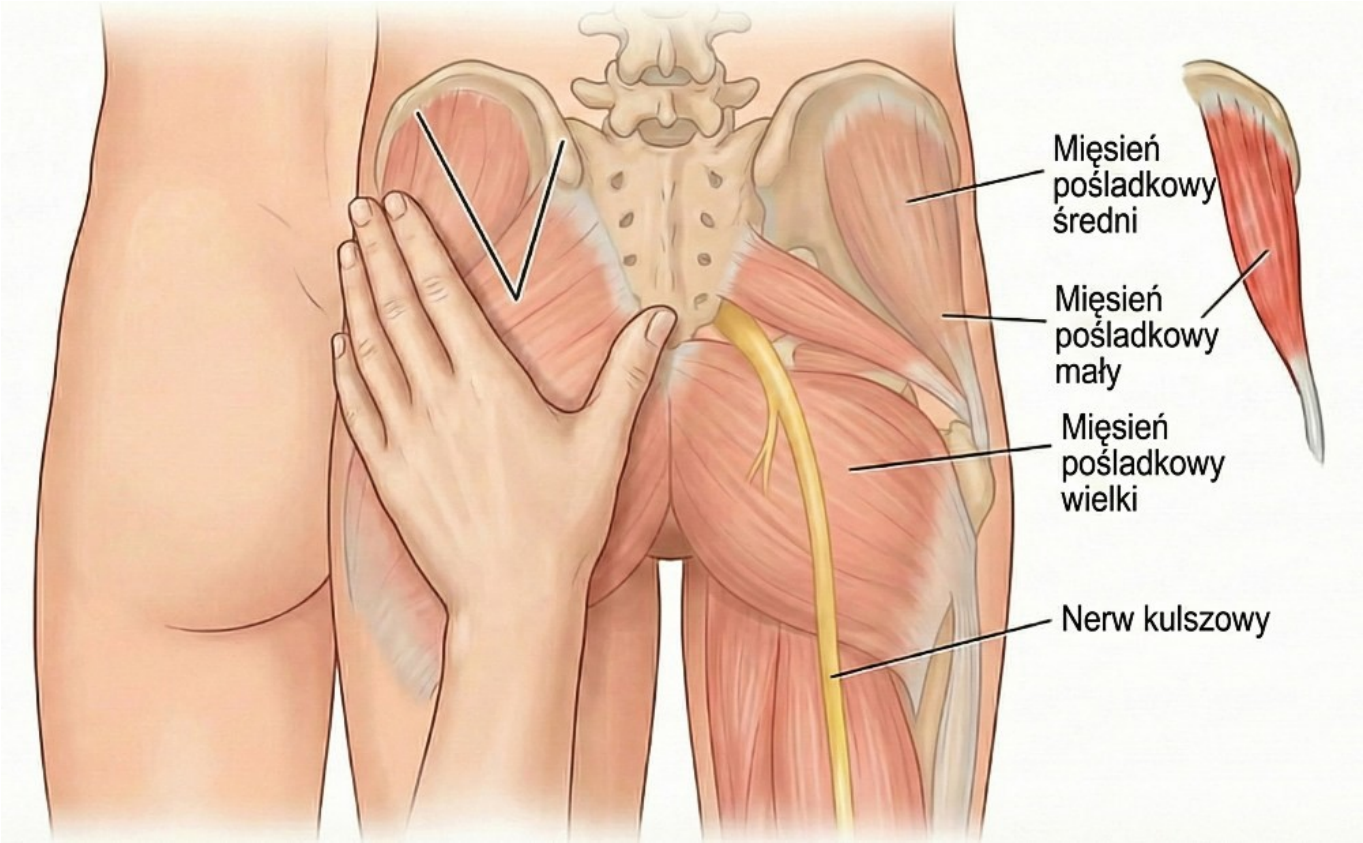

Załącznik nr 4

Tabela rozmiaru igieł

Załącznik nr 5 (quiz anatomiczny)

Formularz testu końcowego wraz z kluczem odpowiedzi.

Unaczynienie i unerwienie okolicy pośladkowej

Instrukcja: *Wybierz jedną prawidłową odpowiedź lub uzupełnij brakujące informacje.*

1. Który nerw jest najbardziej narażony na uszkodzenie podczas nieprawidłowo wykonanej iniekcji w kwadrant górny wewnętrzny pośladka?

- a) Nerw udowy
- b) Nerw kulszowy
- c) Nerw piszczelowy
- d) Nerw zasłonowy

2. Metoda von Hochstettera pozwala na bezpieczne podanie leku w mięsień:

- a) Pośladkowy wielki
- b) Pośladkowy średni
- c) Czworoboczny uda
- d) Gruszkowaty

3. Głównym naczyniem tętniczym zaopatrującym okolicę pośladkową, którego uszkodzenia należy unikać poprzez aspirację, jest:

- a) Tętnica pośladkowa górna
- b) Tętnica udowa
- c) Tętnica podkolanowa
- d) Tętnica biodrowa wspólna

4. Dopasuj struktury anatomiczne do ryzyka związanego z ich uszkodzeniem:

1. Nerw kulszowy ____
2. Tętnica pośladkowa ____
3. Tkanka podskórna ____

- A. Krwotok/krwiak
- B. Porażenie kończyny dolnej/opadanie stopy
- C. Powstanie zrostów i utrudnione wchłanianie leku

5. Dlaczego podczas iniekcji domięśniowej unikamy podawania leku w okolicę przyśrodkową i dolną pośladka (proszę o krótką odpowiedz opisową)?

.....

.....

Klucz odpowiedzi dla prowadzącego:

1. **b)** Nerw kulszowy.
2. **b)** Pośladkowy średni (iniekcja brzuszno-pośladkowa).
3. **a)** Tętnica pośladkowa górna.
4. 1-B, 2-A, 3-C.
5. Ze względu na przebieg nerwu kulszowego oraz dużych naczyń krwionośnych i limfatycznych, co stwarza wysokie ryzyko powikłań neurologicznych i naczyniowych.